Human Anatomy and physiology

Elementary Tissues of the Human Body

Part - 3

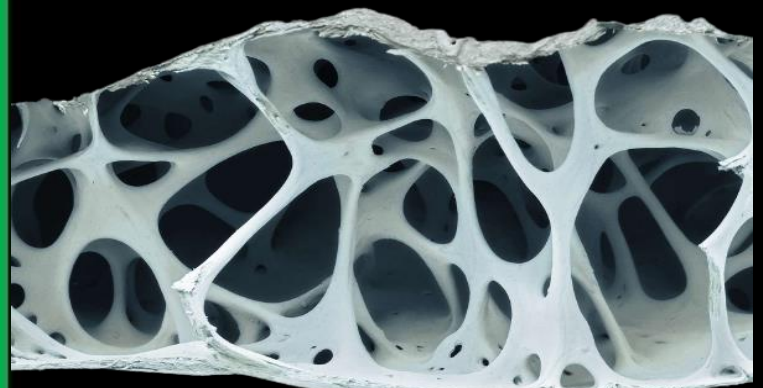

Dense Connective Tissue

- In the dense connective tissue, fibroblast cells and fibres are **compactly packed**.

घने संयोजी ऊतक में, फ़ाइब्रोब्लास्ट कोशिकाएं और फ़ाइबर सघन रूप से भरे होते हैं।

- Their main function is to **support** and **transmit** mechanical forces.
- They are somewhat **less flexible** than loose connective tissue.

जुड़िए हमारे साथ Type- DPINDIA और भेज दीजिए 9389516306

Dense Regular Connective Tissue

- The collagen fibres are present between the parallel running bundles of fibres.

कोलेजन फाइबर फाइबर के समानांतर चलने वाले बंडलों के बीच मौजूद होते हैं।

- The regular arrangement enhances **tensile strength** and poses resistance to stretching in the direction of the orientation of fibre.

नियमित व्यवस्था तन्य शक्ति को बढ़ाती है और फाइबर के उन्मुखीकरण की दिशा में खिंचाव के प्रति प्रतिरोध उत्पन्न करती है।

जुड़िए हमारे साथ Type- DPINDIA और भेज दीजिए 9389516306

Tendons	Ligament
Attach Bone to Muscle	Attach Bone to Bone

जुड़िए हमारे साथ Type- DPINDIA और भेज दीजिए 9389516306



Collagen fibres

जुड़िए हमारे साथ Type- DPINDIA और भेज दीजिए 9389516306

Dense Irregular Connective Tissue

- There are many fibres including **collagen**, which are oriented **irregularly** or **randomly**.

कोलेजन सहित कई फाइबर हैं, जो अनियमित या बेतरतीब ढंग से उन्मुख होते हैं।

- Fibres may form a **mesh-like** network.
- This type of tissue is present in the **dermis** of the skin.

जुड़िए हमारे साथ Type- DPINDIA और भेज दीजिए 9389516306

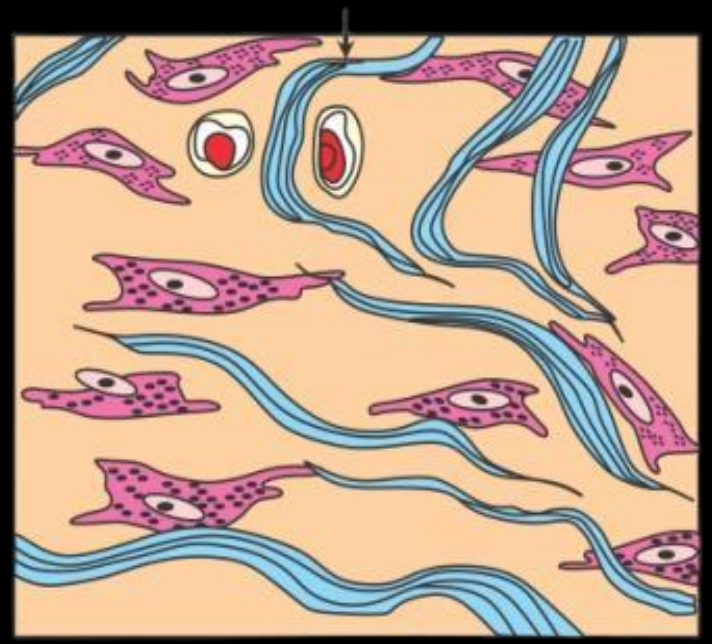

जुड़िए हमारे साथ Type- DPINDIA और भेज दीजिए 9389516306

Specialised Connective Tissue

- They are supportive connective tissues, that help in maintaining **correct posture** and **support** internal organs.

वे सहायक संयोजी ऊतक हैं, जो सही मुद्रा बनाए रखने और आंतरिक अंगों को सहारा देने में मदद करते हैं।

- It is of following types:
- **Cartilage**
- **Bone**
- **Blood**

जुड़िए हमारे साथ Type- DPINDIA और भेज दीजिए 9389516306

Cartilage

- Cartilage is mostly present in the **embryonic stages** and works as a **supporting skeleton**.
- The cartilage consists of the **Chondrocytes** and **Chondroblasts** which help in the secretion of the **Extracellular matrix material.**

उपास्थि में चोंड्रोसाइट्स और चोंड्रोब्लास्ट होते हैं जो एक्स्ट्रासेलुलर मैट्रिक्स सामग्री के स्राव में मदद करते हैं।

- They lack **Nerves**, **Blood** and **lymph vessels**.

जुड़िए हमारे साथ Type- DPINDIA और भेज दीजिए 9389516306

Bones

- Bone is the **Hardest** connective tissue and helps in maintaining the shape and posture of the body, it protects internal organs.

हड्डी सबसे कठोर संयोजी ऊतक है और शरीर के आकार और मुद्रा को बनाए रखने में मदद करती है, यह आंतरिक अंगों की रक्षा करती है।

- The cells of the bone are known as **Osteocytes**.

जुड़िए हमारे साथ Type- DPINDIA और भेज दीजिए 9389516306

Blood

- It is made up of various cells present in the plasma.
- The blood contains:

Red blood cells	White blood cells	Blood Platelets
Have Homeoglobin	Forms Defense system	For blood clotting
Transport Oxygen	Protects from Foreign antigens	

जुड़िए हमारे साथ Type- DPINDIA और भेज दीजिए 9389516306

Lymph

- Lymph drains into the blood and transports **absorbed fat to the blood, which cannot enter the bloodstream directly.**

लसीका रक्त में प्रवाहित होती है और अवशोषित वसा को रक्त में ले जाती है, जो सीधे रक्तप्रवाह में प्रवेश नहीं कर सकती है।

- Lymph has **White Blood Cells** in the liquid matrix which help in **fighting infection.**
- They help in getting rid of **toxins** and **waste materials.**

जुड़िए हमारे साथ Type- DPINDIA और भेज दीजिए 9389516306

THANK YOU